Online publication April 1, 2011

人工血管移植遠隔期合併症としての吻合部動脈瘤および人工血管瘤

岡本　宏之　西山　綾子　赤井　　淳　工藤　昌良　鈴木　　潤　加賀谷英生
伊佐治寿彦　橋本　拓弥　保科　克行　木村　秀生　重松　邦広　宮田　哲郎

要　旨：2004 年から 2009 年までに当科において手術的修復を要した，人工血管移植術後の吻合部瘤および人工血管瘤について検討した。人工血管はすべてダクロン製で，吻合部瘤 10 例のうち中枢吻合部瘤の 3 例に EVAR を施行した。一方，人工血管瘤は 3 例で，術後年数は 16，17，25 年で比較的長期間であった。現在人工血管の耐久性については問題がないとされているが，20 年近い症例では人工血管の慢性劣化による破綻があり得るので注意が必要である。

（J Jpn Coll Angiol, 2011, **51**: 35–40）

Key words: Dacron, graft failure, aneurysm, knitted double velour, EVAR

はじめに

現在血管外科領域で用いられる代用血管は，さまざまな素材の出現，加工方法の進歩，臨床経験での淘汰を経て，安全性，耐久性，生体適合性に優れたポリエステル（ダクロン）および ePTFE（ゴアテックス）が広く普及している[1, 2]。とくにダクロン製人工血管は，口径 6 mm 以上ではその耐久性，安全性，開存性が実証されており，広く臨床の現場で使用されている。しかし同じ製品が数十年にわたり使用されつづけているわけではなく製品も年代ごとに変化しているので[3]，現行の製品の耐久性については実際のところ不明である。今回われわれはダクロン製人工血管移植術後の吻合部瘤および人工血管瘤について検討した。

対　　象

対象は 2004 年から 2009 年までに当科において手術的修復を要した，人工血管移植術後の吻合部動脈瘤および人工血管瘤で，その内訳を **Table 1**，**2** に示す。使用された人工血管はすべてダクロン製であった。

結　　果

吻合部動脈瘤は男性 10 例で，平均年齢は 75 歳（54～89 歳）であった。原疾患は腹部大動脈瘤（AAA）5 例，腸骨動脈領域の閉塞性動脈硬化症（AIOD）5 例であった。吻合部動脈瘤の発生時期は術後 2 年から 19 年とどちらも大きくばらついていた。初回手術からの期間は平均 10.9 年であった。部位別にみると，腹部大動脈との中枢吻合部に 3 個，腸骨動脈および大腿動脈との末梢吻合部に 11 個で 4 例が重複例であった。中枢吻合部動脈瘤の症例を示す。

(1) 症例 1

AAA 術後 6 年の 60 歳男性。下腸管膜動脈（IMA）直下に二又人工血管が移植されており，中枢吻合部に仮性動脈瘤を認めた。人工血管の胴体の長さに余裕があったので，IMA をコイル塞栓した後，中枢吻合部をはさんで Excluder® の Aortic extender を 3 個重ねるように圧着した（**Fig. 1A**，**B**）。

(2) 症例 2

AAA 術後 10 年の 84 歳男性。腎動脈下に比較的胴体の長い二又人工血管が移植されており，中枢吻合部と右脚の末梢吻合部に仮性動脈瘤を認めた。胴体が十分長いので，通常の腹部大動脈瘤と同様に EVAR（endovas-

東京大学血管外科

2010 年 3 月 31 日受理

Table 1 Clinical data on 10 patients who developed anastomotic aneurysms

Case No.	Age (Year)	Disease	Primary operation		Site of anastomotic aneurysm	Interval to aneurysm (years)	Treatment
1	79	AIOD	Aortobiiliac	(1986)	Right leg	19	Replacement
2	83	AIOD	Aortobiiliac	(1994)	Right leg Left leg	13	Replacement Replacement
3	77	AIOD	Aortobifemoral	(2002)	Right leg	6	Replacement
4	59	AIOD	Aortobiiliac	(1990)	Right leg Left leg	18	Replacement Replacement
5	54	AIOD	Aorto left femoral	(2002)	Left leg	6	Replacement
6	80	AAA	Aortobiiliac	(1991)	Right leg	14	Replacement
7	70	AAA	Aortobiiliac	(1991)	Left leg	15	Replacement
8	89	AAA	Aortobiiliac	(2006)	Proximal Left leg	2	EVAR EVAR
9	84	AAA	Aortobiiliac	(1991)	Proximal Right leg	10	EVAR EVAR
10	60	AAA	Aortobiiliac	(2003)	proximal	6	EVAR

AIOD, aortoiliac occlusive disease; AAA, abdominal aortic aneurysm; EVAR, endovascular aneurysm repair

Table 2 Clinical data on 3 patients who developed graft aneurysms

Case No.	Age (Year)	Disease	Primary operation	Type of graft	Interval to aneurysm (years)	Treatment
1	59	Aortitis	Left SCA–abd. Ao bypass (1992)	Knitted double velour dacron (Meadox Cooley)	16	Replacement
2	74	AIOD	F–F crossover bypass (1991)	Knitted double velour dacron (Meadox Cooley)	17	Replacement
3	63	AIOD	Right CIA–SFA bypass (1979)	Unspecified dacron	25	Replacement

SCA, subclavian artery; abd. Ao, abdominal aorta; F, femoral; CIA, common iliac artery; SFA, superficial femoral artery

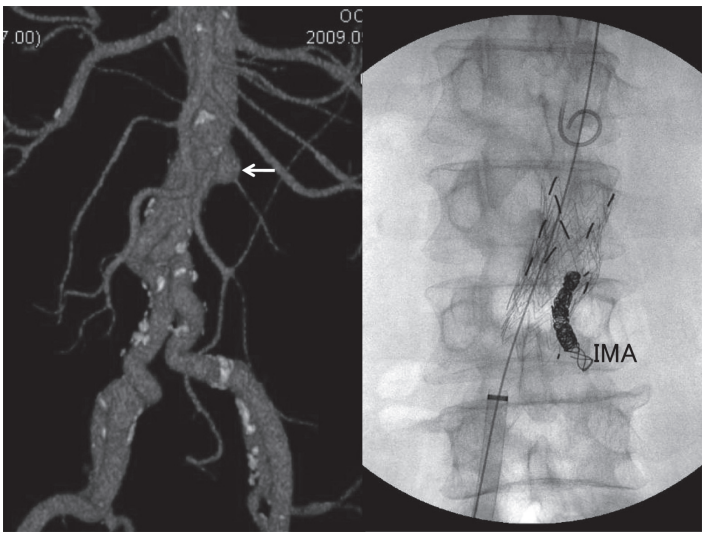

A | B

Figure 1 60-year-old male, 6 years after AAA replacement operation.
A: 3D-CT revealed proximal anastomotic aneurysm.
B: EVAR was performed after embolization of IMA (inferior mesenteric artery).

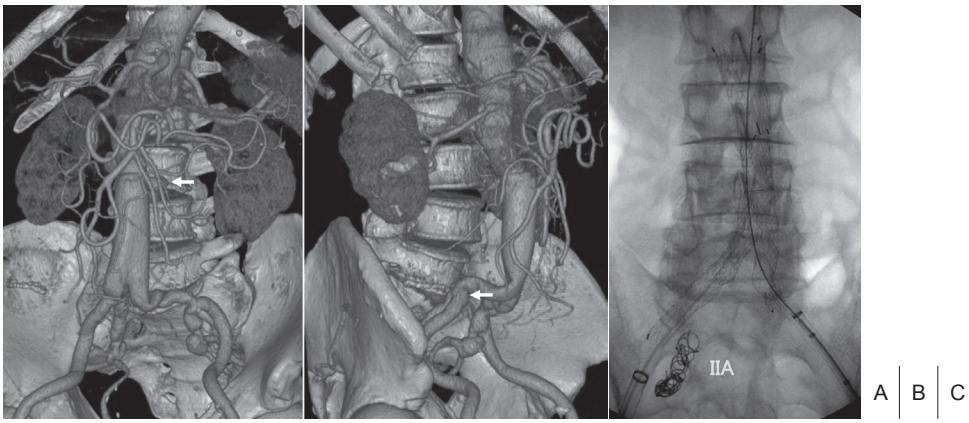

Figure 2　84-year-old male, 10 years after AAA replacement operation.
3D-CT revealed proximal anastomotic aneurysm (A) and right distal anastomotic aneurysm (B).
C: EVAR was performed after embolization of IIA (internal iliac artery).

cular aneurysm repair)を施行した。右内腸骨動脈をコイル塞栓した後，大動脈から右外腸骨動脈にかけてメインボディを挿入し左総腸骨動脈に対側脚を挿入した(**Fig. 2A～C**)。

(3)症例 3

AAA 術後 2 年の 89 歳男性。腎動脈下に比較的胴体の短い二又人工血管が移植されており，中枢吻合部と左脚の末梢吻合部に仮性動脈瘤を認めた。中枢吻合部に Aortic extender を，左脚吻合部に Iliac extender を圧着したが中枢の Type I エンドリークを認めたため，後日中枢の Aortic extender 内に右から Iliac leg を左から Iliac extender を挿入しエンドリークを修復した。術後の CT では両側の Iliac stent が Aortic stent 内で半円状に存在しているのがわかる(**Fig. 3A～D**)。

つづいて末梢吻合部瘤 11 個のうち 2 個には中枢吻合部瘤と同時に EVAR を施行し，9 個には人工血管置換術を施行した。その内訳は，外腸骨動脈の単純置換が 5 例，内腸骨動脈の処理が必要な総腸骨動脈の置換が 2 例，大腿深動脈の形成が必要な大腿動脈の置換が 2 例であった。

次に人工血管そのものの破綻による人工血管瘤は男性 2 例，女性 1 例であった。術後年数は 16，17，25 年と比較的長期であった。初回手術，修復手術ともに当科で行った 2 症例を示す。

(4)症例 4

59 歳女性。1992 年に大動脈炎による下行大動脈狭窄に対し左鎖骨下動脈－腹部大動脈バイパス術を施行。術後 16 年目の造影 CT にて少なくとも 3 カ所のグラフト破綻を認めた。グラフト全体の慢性劣化が疑われたため，中枢および末梢吻合部を露出しほぼ全長にわたる人工血管置換を行った。新グラフトはやや拡張した旧グラフト内を通した(**Fig. 4A**，**B**)。

(5)症例 5

74 歳男性。1991 年右腸骨動脈閉塞に対し左外腸骨動脈－右大腿動脈クロスオーバーバイパスを施行。術後 17 年目に恥骨上に拍動性腫瘤を自覚し，造影 CT 上グラフト破綻による動脈瘤を認めた。手術ではグラフトから突出する仮性瘤を認め，新たに人工血管で置換した。摘出標本ではグラフトは長軸方向に線条に断裂していた(**Fig. 5A**，**B**)。

もう 1 例は 1979 年に移植されたダクロン人工血管で製品の詳細は不明であった。手術所見では右ソケイ部でグラフトが長軸方向に裂けてできた仮性瘤であった。

考　　察

今回検討した吻合部動脈瘤においては，術中に確認し得た範囲では縫合糸は人工血管側にあり，患者の動脈壁の破綻が原因と考えられた。また吻合部動脈瘤の発生時期は術後 2 年から 19 年と開きがあり，10 例中 4 例が重複例であることから，患者側の素因の影響が強いと考えられる。ただし今回の症例にはマルファン症候群やベーチェット病などの結合織異常を示す症例は含まれていな

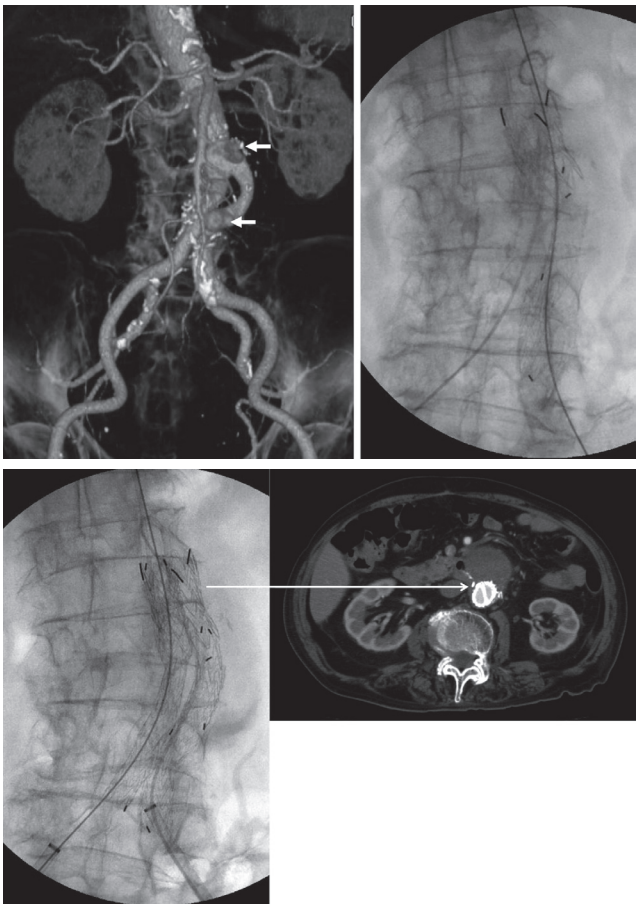

A | B
C | D

Figure 3 89-year-old male, 2 years after AAA replacement operation.
A: 3D-CT revealed proximal anastomotic aneurysm and left distal anastomotic aneurysm.
B: EVAR was performed for pseudoaneurysms at the proximal and left distal anastomosis of the abdominal Y graft.
C: EVAR was performed for the residual type 1 endleak at the aortic stent graft.
D: CT revealed bilateral iliac stent grafts in the aortic stent graft.

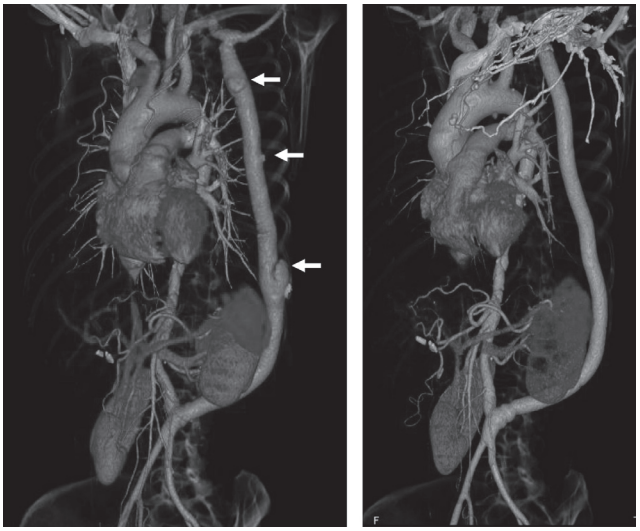

A | B

Figure 4 59-year-old female, 16 years after left SCA abd. Ao bypass.
A: 3D-CT revealed at least 3 graft aneurysms in the bypass graft body.
B: Replacement was performed with new Dacron graft.

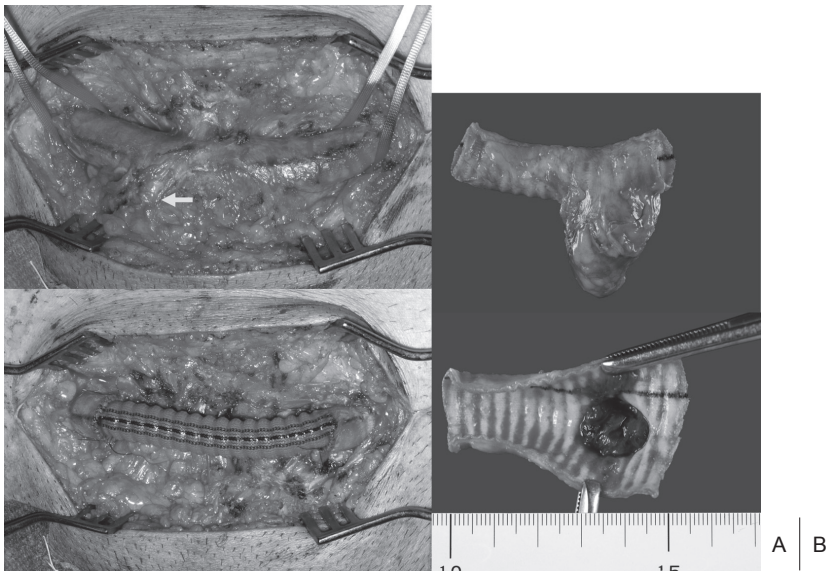

Figure 5　74-year-old male, 17 years after F-F crossover bypass.
A: Replacement was performed with new Dacron graft for the graft aneurysm on the pubis.
B: The resected graft showed actual breaking of Dacron fiber or yarn.

かった。吻合部動脈瘤の治療についてはこれまで再手術が基本であったが，とくに中枢吻合部のアプローチは非常に困難で危険を伴うことが少なくない。中枢吻合部瘤に対しては今回 3 例とも EVAR が可能で低侵襲で行うことができた。また末梢吻合部瘤も 11 例のうち，大腿深動脈の形成が必要な 2 例を除き 9 例で EVAR が技術的に可能であり，口径，長さなど各種のデバイスがそろえば，EVAR は吻合部動脈瘤の有効な治療手段となる[4]。

吻合部動脈瘤に比べると人工血管そのものが破綻した動脈瘤は頻度は極めて低い[5, 6]。しかしながら 1980 年代までのダクロン人工血管にいくつかの報告がみられる[7, 8]。とくに 1970 年代後半から 1990 年代の初めにかけて広く使用されていた double velour knitted Dacron の破綻の報告が目立つ[9, 10]。われわれの症例でも 3 例中 2 例がこのタイプであることが判明している。現在主流となっているコラーゲンやゼラチンをシールドした人工血管は 1990 年代以降広く普及したが，それらの破綻の報告はいまだ見当たらない。人工血管の破綻の原因は，製造過程での何らかの欠陥や手術時の機械的損傷，術後の外的傷害，感染などが考えられるが，純粋に慢性劣化による材質の限界も考えられる。今回提示した症例からは，20 年前後がダクロンの耐久性の目安かもしれない。今後 1990 年代以降のシールド人工血管がそろそろ生体移植後 20 年目を迎える時期となり，これらの耐久性について注意深く見守る必要がある。

まとめ

人工血管移植遠隔期合併症としての吻合部動脈瘤および人工血管瘤を検討した。吻合部動脈瘤では前後のランディングゾーンが存在すれば，ステントグラフト内挿術は修復術として低侵襲かつ有効であった。ダクロン人工血管は 15 年を超える遠隔期では慢性劣化による破綻の可能性があり，耐用年数については今後も注意深い観察が必要である。

文　献

1) Hall CW, Liotta D, DeBakey ME et al: Velour fabrics applied to medicine. J Biomed Mater Res, 1967, **1**: 179–196.
2) Campbell CD, Brooks DH, Webster MW et al: Aneurysm formation in expanded polytetrafluoroethylene prostheses. Surgery, 1976, **79**: 491–493.
3) Sauvage LR, Berger K, Wood SJ et al: An external velour surface for porous arterial prosthesis. Surgery, 1971, **70**: 940–953.

4) Tsang JS, Naughton PA, Wang TT et al: Endovascular repair of para-anastomotic aortoiliac aneurysms. Cardiovasc Intervent Radiol, 2009, **32**: 1165–1170.
5) Berger K, Sauvage LR: Late fibre deterioration in Dacron arterial grafts. Ann Surg, 1981, **193**: 477–491.
6) Cooley DA, Subram A, Houchin DP: Clinical experience in 1,040 patients with double-velour knitted Dacron vascular prosthesis: with particular reference to dilation and aneurysm formation. Tex Heart Inst J, 1981, **8**: 320–331.
7) Koopmann MDE, Brands LC: Degenerative changes in Dacron external velour vascular prostheses. A report of three cases. J Cardiovasc Surg, 1980, **21**: 159–162.
8) Nucho R, Gryboski W: Aneurysms of a double velour aortic graft. Arch Surg, 1984, **119**: 1182–1184.
9) Wilson SE, Krug R, Mueller G et al: Late disruption of Dacron aortic grafts. Ann Vasc Surg, 1997, **11**: 383–386.
10) Khaira HS, Vohra H: True aneurysm in a femoro-popliteal dacron graft—a case report and literature review. Cardiovasc Surg, 2002, **10**: 644–646.

Graft Aneurysms and Anastomotic Aneurysms in Dacron Vascular Prosthesis

Hiroyuki Okamoto, Ayako Nishiyama, Atsushi Akai, Masayoshi Kudo, Jun Suzuki, Hideo Kagaya, Toshihiko Isaji, Takuya Hashimoto, Katsuyuki Hoshina, Hideo Kimura, Kunihiro Shigematsu, and Tetsuro Miyata

Division of Vascular Surgery, Department of Surgery, Graduate School of Medicine, University of Tokyo, Tokyo, Japan

Key words: Dacron, graft failure, aneurysm, knitted double velour, EVAR

We experienced 10 cases of anastomotic aneurysms and 3 cases of graft aneurysms in patients with Dacron arterial grafts between 2004 and 2009. In the cases with anastomotic aneurysms, we performed EVAR (endovascular aneurysm repair) in 3 cases and replacement in 7 cases. EVAR is very useful and less invasive as treatment of anastomotic aneurysm. On the other hand, we performed replacement by an interposition of a new Dacron graft in 3 graft aneurysm cases. Intervals to primary graft failure are 16, 17, and 25 years. The graft types are knitted double velour (2) and unspecified (1) Dacron. Our cases show the possibility of Dacron graft degeneration about 20 years after initial graft implantation.

(J Jpn Coll Angiol, 2011, **51**: 35–40)