Online publication March 19, 2010

鏡面形成を伴うヒラメ筋静脈もやもやエコー

小島　淳夫[1]　　李　　向鋒[1]　　間下　信昭[2]

要　旨：スクリーニングの腹臥位下腿静脈エコー 342 例の内，血栓のない 9 mm 以上のヒラメ筋静脈（SoV）は 34 例で，もやもやエコーによる鏡面形成所見が 5 例（男女比 3:2）にみられた。悪性腫瘍 4 例，SoV は 9 mm～14 mm。悪性腫瘍の 2 例（60 歳男性，70 歳女性）に術後 SoV 血栓がみられた。後者では術直後に肺塞栓症を否定できない酸素飽和度低下がみられた。もやもやエコーによる鏡面形成所見が静脈血栓塞栓症の危険因子となる可能性がある。

（J Jpn Coll Angiol, 2010, **50**: 81–85）

Key words: smoke-like echo, niveau formation echogram, soleal vein, venous thromboembolism, D-dimer

はじめに

院内発症の致死的な肺塞栓症（PE）剖検例における検討において，下腿静脈血栓，特に両側性のヒラメ筋静脈（SoV）血栓の存在が確認されることが多いことからその関与が強く疑われ，同部の検索や血栓予防の重要性が推測されている[1)]。そこで当院外科では周術期の静脈血栓塞栓症（VTE）のリスク評価を目的に，待機手術前における深部静脈血栓症（DVT）の検索や SoV 径の測定を中心に，腹臥位における下腿静脈エコーを始めた。その観察中 SoV にもやもやエコーによる鏡面形成所見（**Fig. 1**）を認めることがあり，異常な血流停滞と考え VTE と関連する可能性を疑いその経過に注目するに至った。

目　　的

SoV に観察されたもやもやエコーの中で鏡面形成所見を呈した症例の臨床経過から，この所見が VTE の危険因子になる可能性があるか明らかにすることを目的とした。

対象と方法

2006 年 9 月～2008 年 8 月までの 2 年間に術前スクリーニングとして行った下腿静脈エコーは 342 例で，DVT 合併のない 9 mm 以上に拡張した SoV は 34 例（9.9%）にみられ，そのうち異常な血流停滞と考えられる，もやもやエコーによる鏡面形成所見が存在した 5 例の臨床経過について検討した。なお，その期間に発見された陳旧性血栓と考えられる高輝度エコーや索状エコーを含む DVT は 35 例（10.2%）で，静脈を拡張するような非圧迫像を呈する新鮮血栓は 14 例（4.1%）に観察された。使用した超音波診断装置は東芝メディカル社製 SSA-530A で，プローブはリニア型，6，8，12MHz を用いて走査を行った。9 mm 以上の拡張や DVT などの異常所見を呈した症例に対して，大腿静脈以下の検索を別に行い記録した（東芝メディカル社製 SSA-550A，SSA-660A を使用）。腹臥位における静脈径の計測に際し，プローブの重さなどの影響を少なくするため，エコーゼリーを多めに使用し静脈が圧迫されないよう細心の注意を払った。DVT の診断はプローブによる非圧迫像がみられた場合や高輝度エコー，索状エコーが静脈内にみられた場合とした。術後のエコー検査は術前検索で SoV に 9 mm 以上の拡張があるか，DVT がみられていた症例についてのみ施行した。尚，周術期の VTE 予防を目的に 34 例全例で術前から術後にかけて弾性ストッキングを，術中から第 1 病日まで間歇的空気圧迫法（IPC）を併用した。

結　　果

下腿静脈エコーを実施した 342 例は年齢 21～93 歳（平

[1]東名厚木病院外科
[2]東名厚木病院内科

2009 年 3 月 2 日受付　　2009 年 6 月 11 日受理

均は 64.8 歳)で，男性 190 例，女性が 152 例，悪性腫瘍が 212 例，良性疾患が 130 例であった。SoV が 9 mm 以上に拡張した 34 例(9.9%)は年齢 31～85 歳(平均 66.1 歳)で，全体の 342 例の年齢分布と有意差はなく，男性 17 例，女性 17 例であった。34 例のうち 28 例で D ダイマー(< 1.0 μg/ml)を測定したところ，12 例(42.9%)で陽性であった(1.0～11.4 μg/ml)。34 例のおよそ 1/3 にヒラメ筋と同程度のエコー輝度を呈する強いもやもやエコーがみられ，その中の 5 例にもやもやエコーによる鏡面形成所見が観察された。鏡面形成を呈した 5 例(全症例の 1.5%)の内訳は **Table 1** に示すとおりで，年齢は 60～83 歳(中央値 70 歳)，男性 2 例，女性 3 例，SoV 径は最大 14 mm であった。VTE のリスクファクターとしては悪性腫瘍が 4 例(症例 1，3，4，5)，全例 60 歳以上で，BMI は 16.4～23.1 で 25 以上を示す症例はなかった。血栓性素因の検索は行わず，D ダイマーは 5 例中 2 例で陽性であり，共に悪性腫瘍の女性であった。これら 5 例に対して術後未分画ヘパリンを使用した VTE 予防を考慮したが，実際に使用したのは症例 1 の 1 例だけに留まり，弾性ストッキングと IPC との併用を行った。術後最初の歩行は第 1 病日～第 8 病日と様々であり，5 例全例で退院まで弾性ストッキングの着用を続けた。術後 2 例に SoV 血栓が確認され(**Fig. 2**)，1 例は 60 歳食道癌の男性(症例 3)でもう 1 例は 70 歳直腸癌の女性(症例 5)であり，この 2 例における周術期の詳細は下記の通りである。なお，鏡面形成を伴わない 29 例では，直腸癌の 68 歳女性 1 例において，第 6 病日にエコーで両側の SoV 血栓，CT で両側性の末梢型 PE が確認された。

(1)症例 3

60 歳男性，食道癌(stage III)。身長 166 cm，体重 54 kg，BMI 19.6。左 SoV 中央枝が 9 mm に拡張し鏡面形成エコーがみられ，術前の D ダイマーは 0.5 μg/ml と基準値内であった。手術は開胸開腹下に食道切除，胃管再建を胸骨前ルートで行った。弾性ストッキングは術前より退院まで，IPC は術中から第 2 病日にかけて使用し，剥離部分などからの出血を危惧してヘパリンは使用せず術後管理を行った。第 10 病日に左腓腹部に圧痛の訴えがありエコーを行うと，術前から拡張がみられていた左 SoV 中央枝に DVT の合併がみられ，D ダイマーは 10.9 μg/ml に上昇がみられた。

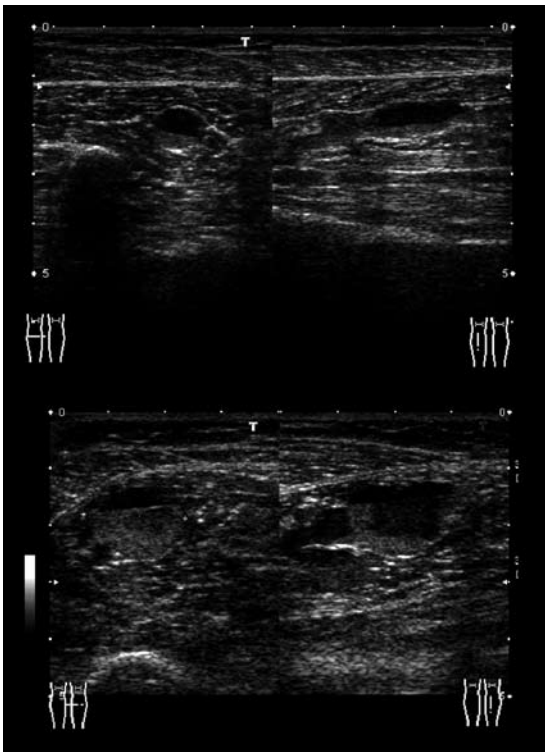

Figure 1　A smoke-like echo with niveau formation in the soleal vein.
A: Left middle branch of the soleal vein (Case 4).
B: Right middle branch of the soleal vein (Case 5).

A
B

(2)症例 5

70 歳女性，直腸癌(stage IIIa)。身長 153 cm，体重 41 kg，BMI 17.5。右 SoV 内側枝が 14 mm，中央枝が 9 mm に拡張し，内側枝に鏡面形成エコーがみられ，術前の D ダイマーは 0.5 μg/ml 未満と基準値内であった。手術は低位前方切除術を行い，弾性ストッキングは術前から退院まで，IPC は術中から第 1 病日まで使用した。第 1 病日歩行後より呼吸困難感と酸素飽和度の低下があり，1 週間の酸素投与を必要とした。第 3 病日に行ったエコーでは術前と比べ圧迫法による内腔消失にやや時間がかかる印象があったものの非圧迫像は認めず，DVT の合併なしと判断して第 16 病日で退院となった。酸素飽和度低下以外に循環動態の変動はみられなかったため PE の検索は行わず，弾性ストッキングの着用を退院まで続けた。第 30 病日にイレウスで再入院し弾性ストッキングは着用せず保存的治療を行っていたところ，第 40 病日頃から

Table 1　Characteristics of cases with niveau formation echogram

Case	Age	Gender	Disease	Diameter of SoV	BMI	Pre-op. DD	Prophylaxes of VTE	Days of bed rest	DVT as complication
1	73	F	breast ca	10 mm	23.1	1.6	heparin, IPC, ES	1	−
2	83	M	cholelithiasis	10 mm	19.1	0.5	IPC, ES	1	−
3	60	M	esophageal ca	9 mm	19.6	0.5	IPC, ES	5	+
4	70	F	pancreas ca	10 mm	16.4	2.8	IPC, ES	8	−
5	70	F	rectal ca	14 mm	17.5	< 0.5	IPC, ES	3	+

SoV: soleal vein, ca: cancer, BMI: body mass index, DD: D-dimer (< 1.0 μg/ml), IPC: intermittent pneumatic compression, ES: elastic stocking

右腓腹部痛がみられていたとの訴えがあり，第 53 病日にエコーで検索すると拡張していた SoV 中央枝と内側枝に血栓が確認され D ダイマーが 2.6 μg/ml と上昇していた。

考　　察

下肢 DVT の診断において，超音波検査は非侵襲的で繰り返し行うことが可能で診断率も優れていることから有用な診断方法であり[2]，現在におけるゴールドスタンダードと考えられる。その手技において静脈の拡張が得られ観察しやすい点から坐位や立位での走査が推奨されることが多いが，ベッドサイドで周術期に下肢静脈エコーを行う場合，走査を行うスペース確保の問題などからベッド上で腹臥位の姿勢で行うことが簡便であり，被験者にも走査者にもストレスが少ないと考えている。ただしプローブの重さによる静脈変形の影響などに十分な注意を払わなければならない。院内発症の致死的な PE を来した症例の下腿静脈，特に SoV に両側性に血栓が検出されることが多く，塞栓子の発生源として SoV の関与が強く疑われ，同静脈における検索や血栓予防の重要性が推測され報告されている[1]。疼痛や浮腫の精査から発見された下腿筋静脈(SoV および腓腹筋静脈)血栓において，PE 合併率や抗凝固療法後の再発率が高く，この領域の血栓に対して何らかの治療が必要であるとの報告もみられる[3]。これまで大腿や腸骨静脈のフリーフロート血栓の危険性が指摘されていたが[4]，SoV に発生した血栓から中枢に向けてフリーフロート血栓が形成され，PE を来す機序が示唆されている[1, 5]。これらのことから当院外科では周術期 VTE 予防を念頭に置き，2006 年 9 月より術前にベッド上で腹臥位の姿勢による下腿の静脈エコー検査を始めた。膝窩静脈以下を腹臥位で走査する方法は，全体を見落としなく簡便に 5〜10 分程度の短時間で走査が可能である。また仰臥位で過ごす時間が多い

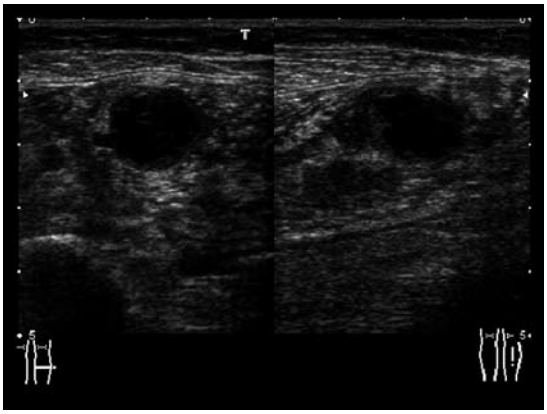

Figure 2　DVT was confirmed in the middle branch of the right soleal vein which dilated preoperatively (Case 5).

周術期に発生する DVT に臥位における静脈鬱滞が関与する可能性が高いと考え，仰臥位ではないものの周術期における下腿静脈鬱滞を観察するのに腹臥位の走査が適しているのではないかと推測している。

これまで 2 年間に行ってきた下腿静脈のスクリーニングの中で，DVT を伴わない 9 mm 以上に拡張した SoV が 342 例中 34 例に確認された。この期間に計測した DVT を認めなかった 307 例における SoV 最大径は 5 mm 未満が 13.4%，5〜6 mm が 40.1%，7〜8 mm が 35.5%，9 mm 以上が 11.1%であり，およそ 10%に相当する 9 mm 以上を拡張例とした。その多くにもやもやエコーが観察され，およそ 1/3 にヒラメ筋と同程度のエコー輝度を呈する強いもやもやエコーがみられた。その中の 5 例において，走査中の短時間に血球成分の沈殿と考えられる鏡面形成を伴った強いもやもやエコーが観察された。もやもやエコーは赤血球の凝集塊により反射された超音波信号が画像化されているものと考えられており[6, 7]，超音波

の周波数によって反射される赤血球凝集塊の大きさが異なっているものと考えられる。5 例にみられた鏡面形成エコーは赤血球の凝集塊が SoV 内で沈殿している様子を観察しているものと思われ，そのエコー像は全く動かないかあるいは鏡面形成の境界部分でわずかに流れがみられる程度であった。しかしながらプローブによる圧迫で容易に内腔の消失が得られることから血栓形成には至っていない状態であり，臥位における異常な血流停滞を観察しているものと考えられた。血栓形成について論ずる場合，現在においても Virchow が提唱した三因子，すなわち凝固能亢進，血流鬱滞，静脈壁の損傷[8]で説明されることが多く，特に周術期の VTE には血流鬱滞の関与が重要であることが指摘されている[1]。エコーにより観察される拡張した SoV 内にみられる強いもやもやエコーが，血栓形成を来しやすい状態にあることは想像しやすく，特に鏡面形成エコーはほぼ完全に血流が停滞した状態であることから，より血栓形成を来しやすい危険な状態と考えられる。静脈血栓塞栓症予防ガイドライン[9]によると，今回報告した 5 症例のうち 4 例(症例 1，3，4，5)が悪性腫瘍の大手術に相当することから高リスク群に分類され，残る 1 例(症例 2)は中リスク群となる。これら 5 例に対して術前から退院まで弾性ストッキングの着用を続けて術中および術後は IPC を使用し，さらに症例 1 においては未分画ヘパリン 1 日 10000 単位の皮下注射を 12 時間毎 2 回に分けて使用した。ガイドラインによると中～高リスク群において予防を行わなかった場合の下腿 DVT の発症率は 10～40%とされている中で，周術期にこれらの予防手段を講じたにもかかわらず 5 例中 2 例に術後 SoV 血栓の合併が確認された。そのうち 1 例は再入院後に弾性ストッキング非使用下での合併ではあったが，術後に未検索ながら PE を否定できない酸素飽和度の低下が 1 週間にわたってみられており，SoV の鏡面形成エコーを呈する異常な血流停滞が VTE の危険因子となる可能性が示唆される結果が得られた。

榛沢等による検討において拡張した SoV が VTE のリスクになることが示されている[10, 11]。地震後の市中発症例や人工関節置換患者の術前など背景に違いがあるものの，今回報告した 5 例だけに限らず 9 mm 以上に拡張した SoV を認めた 34 例は，外科手術の周術期に VTE のリスクが高くなる可能性がある。この 34 例のうち 28 例において術前に D ダイマーを測定したところ，1.0 μg/ml 以上を示した陽性者は 12 例(42.9%)で半数に満たず，鏡面形成エコーを呈した 5 例でも D ダイマー陽性は 2 例のみであった。D ダイマーは VTE 陰性の指標として有用とされているものの，強いもやもやエコーを呈する状態だけでは陽性にはならず，臥位において鏡面形成所見を呈するような異常な血流停滞が存在したとしても予測することはできない。

2004 年の静脈血栓塞栓症予防ガイドライン[9]や VTE 予防管理料設定により，周術期の VTE 予防が重要であるとの認識が広まり，多くの施設で周術期に弾性ストッキングや IPC を使用した予防が行われるようになっている。それから数年が経過しガイドラインをもとに各施設で行った VTE 予防の効果が報告されるようになっており，確実に VTE の発生率が下がっているようである[12, 13]。しかしながら VTE の発生率は下げられても致命的な PE を含む VTE を十分に予防できているわけではなく，それに関わる問題点を明らかにして現行のガイドラインの見直しが必要な時期にきているものと思われる。腹臥位において SoV に観察されるもやもやエコーの鏡面形成所見が，ガイドライン通りでは十分に予防できない VTE の一部に関与する可能性があり，今後さらなる調査検討が必要と考えられた。

結　語

腹臥位における SoV にみられるもやもやエコーの鏡面形成所見は異常な血流停滞と考えられ，周術期に発症する VTE の一部に関与する可能性があると考えられた。

本論文の要旨は第 49 回日本脈管学会総会(2008 年 10 月，東京)で発表した。

文　献

1) 呂　彩子，景山則正，谷藤隆信 他：院内発症の広範囲肺塞栓症における下肢深部静脈血栓症の病理形態学的検討．静脈学，2005，**16**：61–68.
2) 松尾　汎：深部静脈血栓の超音波診断．超音波医学，2007，**34**：27–34.
3) Gillet JL, Perrin MR, Allaert FA: Shor-term and mid-term outcome of isolated symptomatic muscular calf vein thrombosis. J Vasc Surg, 2007, **46**: 513–519.
4) Baldridge ED, Martin MA, Welling RE: Clinical significance of free-floating venous thrombi. J Vasc Surg, 1990, **11**: 62–69.
5) 景山則正，呂　彩子，福永龍繁：塞栓源としてのヒラメ静脈．呼吸器科，2005，**7**：622–628.

6) 菅田安男，根本喜久郎：表在静脈内に観察された血液エコーの駆血と摂食による増強．超音波医学，2004，**31**：J179–J182.
7) 三谷治夫，園田　誠：目でみる症例　もやもやエコーと血栓症．内科，2003，**92**：1175–1180.
8) Virchow R: Neuer fall von todlicher Emboli der Lungenarterien. Arch Pathol Anat, 1856, **10**: 225–228.
9) 肺血栓塞栓症／深部静脈血栓症(静脈血栓塞栓症)予防ガイドライン 2004．メディカルフロントインターナショナルリミテッド.
10) 榛沢和彦，林　純一，土田桂蔵 他：新潟県中越地震における静脈血栓塞栓症：慢性期の問題．Ther Res，2006，**27**：982–986.
11) 榛沢和彦，林　純一，草場　敦 他：術後肺塞栓予防のための術前エコー検査と術後抗凝固療法．Ther Res，2005，**26**：1152–1155.
12) 保田知生，谷口　貢，福田寛二 他：当院における 5 年間の周術期血栓症予防対策の効果．Ther Res，2008，**29**：651–653.
13) 團野克樹，池田政孝，竹政伊知朗 他：当科における深部静脈血栓症・肺血栓塞栓症予防の現況．静脈学，2007，**18**：201–207.

A Smoke-like Echo with Niveau Formation in the Soleal Vein

Atsuo Kojima,[1] Xiangfeng Li,[1] and Nobuaki Mashimo[2]

[1]Division of Surgery, Tomei Atsugi Hospital, Kanagawa, Japan
[2]Division of Internal Medicine, Tomei Atsugi Hospital, Kanagawa, Japan

Key words: smoke-like echo, niveau formation echogram, soleal vein, venous thromboembolism, D-dimer

We performed preoperative screening ultrasonography of the lower thigh in 342 cases from September, 2006 to August, 2008. Soleal vein enlargement above 9 mm, without thrombus, was observed in 34 cases. A smoke-like echo with niveau formation in the soleal vein was observed in five of these cases. They were 2 males and 3 females 60 to 83 years old (median age: 70), and four had malignancy. The diameter of the soleal vein ranged from 9 to 14 mm. The soleal vein thrombosis was confirmed in two cases, and one case (a 60-year-old male with esophageal cancer) had a left soleal vein thrombosis on the 13th post-operative day. The other (a 70-year-old female with rectal cancer) had a decline in oxygen saturation for 1 week from the 1st post-operative day; the deep venous thrombosis was not confirmed by ultrasonography on the 3rd post-operative day, but the soleal vein thrombosis was confirmed on the 53rd post-operative day when she was admitted with ileus. It is suggested that a smoke-like echo with niveau formation in the soleal vein in the abdominal position might be associated with the risk factor of venous thromboembolism. (J Jpn Coll Angiol, 2010, **50**: 81–85)

Online publication March 19, 2010